Lane Medical Library

Ueber die Stenose und Obliteration der Aorta in der Gegend der Insertion des Ductus arteriosus Botalli.

Inaugural-Dissertation

welche mit Genehmigung

der

medicinischen Facultät der Universität Breslau

zur Erlangung der Doctorwürde

in der

Medicin und Chirurgie

Sonnabend, den 14. Juni 1884, Mittags 12 Uhr

in der Aula Leopoldina

öffentlich vertheidigen wird

Isidor Manneberg,

pract. Arzt.

Opponenten:

Max Salomon, I. Volont.-Arzt der Provinzial-Irrenanstalt zu Leubus.

Drd. med. **Ernst Epstein,** pract. Arzt.

Breslau,

Buchdruckerei H. Proskauer jr.

Neudorfstrasse 11 b.

Seinem hochverehrten Lehrer

Herrn Professor

Dr. Emil Ponfick

Director des pathologischen Instituts

in Hochachtung und Dankbarkeit

sowie

Seinen theuren Eltern

in kindlicher Liebe

gewidmet

vom Verfasser.

Die Verengerungen der Aorta in der Gegend der Einsenkung des Ductus arteriosus Botalli sind wegen ihres innigen ursächlichen Zusammenhanges mit den foetalen Kreislaufsverhältnissen als eine besondere Gruppe von den übrigen Verengerungen dieses grossen Gefässstammes wohl abzuscheiden. Diesen Zusammenhang vermuthend haben bereits die ältesten Beobachter der in Rede stehenden Anomalie, wie Reynaud, Bouillaud, Cruveilhier, Otto, Craigie, dieselbe mit der Involution des Ductus arteriosus Botalli in Verbindung gebracht. Andere dagegen, wie Graham, Alexander Meckel, Herrmann, Roemer und Allen voran Tiedemann (Friedrich T., von der Verengerung und Schliessung der Pulsadern, Heidelberg u. Leipzig 1843), haben sich absolut dagegen verwahren zu müssen geglaubt, dass die Obliteration der Aorta an besagter Stelle als ein ursprünglicher Bildungsfehler anzusehen sei. Nach ihrer Ansicht ist die Ursache der Stenose oder Obliteration Erkrankung der Aortenintima. Zu Gunsten dieser Behauptung führt Tiedemann (l. c. p. 143) an, dass in mehreren Fällen die intima der Aorta geröthet, verdickt und mit Gerinnseln bedeckt, sowie auch die Herzklappen erkrankt

gefunden seien, — Erscheinungen, die wir heute nicht als Ursache, sondern als Folge der Aortenstenose ansehen.

Die Annahme Chever's (Arch. génér. de méd. 4 serie, 1845 T. 9. p. 350), dass die Obliteration des Ductus arteriosus Botalli durch Anspannung des linken nervus laryngeus inferior bei der mit dem ersten Athemzuge verbundenen Hebung des Kehlkopfs herbeigeführt werde, und dass in Fällen zu starker Anspannung auch die Aorta comprimirt und zur Stenose oder Obliteration gebracht würde, kann ebenso fallen gelassen werden, wie die Ansicht Ving's (London, Medical Gazette, Vol. 26 p. 622), welcher die Entstehung der Stenose der Ausdehnung des linken Bronchus zuschreibt.

Der Erste, welcher eine beachtenswerthe Erklärung für die vorliegende Missbildung gab, war Bochdalek. Dieser beschrieb (Vierteljahrsschrift für die praktische Heilkunde. Prag 1845 Bd. 4. p. 160 ff.) einen Fall von Ektasie und Thrombose des Ductus arteriosus Botalli bei einem 22tägigen mit Hasenscharte und Wolfsrachen behafteten Knaben, wo ein aus dem thrombosirten Ductus fortgeleitetes Gerinnsel die Aorta obturirte und so zur Todesursache wurde. Nach Bochdalek beweist dieser Fall, „dass die Obliteration oder Verengerung der Aorta im Bereiche des Ductus arteriosus Botalli wohl immer während der Verwachsung (Involution) desselben und zwar nur dann entstehe, wenn dieselbe nicht wie gewöhnlich durch blosse Auflockerung, Wulstung und endliche Schrumpfung geschieht, sondern wenn die Verwachsung des Botallischen Ganges durch einen höheren Grad von Entzündung und Ablagerung von plastischem, mehr oder weniger derbem Exsudate in seinen Canal und Organisation desselben zu Stande komme. Aber selbst in letzterem Falle

kann sich nur dann eine Obliteration oder Verengerung der Aorta bilden, wenn die von plastischem Exsudate begleitete Entzündung des Ductus arteriosus die Grenze desselben überschritten, sich bis in die Aorta fortgepflanzt und in jener Gegend einen plastischen Lymphpfropf abgesetzt hat, wodurch der Canal der Aorta entweder ganz obturirt, oder wenn das Exsudat nur eine mehr oder weniger dicke Lage am innern Umfange der Aorta gebildet und in der Mitte hohl geblieben ist, wenigstens eine Verengerung hervorgebracht hat." Zwei ähnliche Fälle, wie den Bochdalek'schen, erklärt Rauchfuss (Virchow, Archiv für patholog. Anatom. und Physiol. Bd. 18) gesehen zu haben, ohne dass sich derselbe der Bochdalek'schen Erklärung anschliesst. In der Rauchfuss'schen Arbeit „Ueber Thrombose des Ductus arteriosus" (Virchow, Archiv Bd. 17 p. 376) sind diese beiden Fälle veröffentlicht. Der eine Fall betrifft ein zwei Wochen altes Mädchen, bei dem sich ein Thrombus aus dem Ductus arteriosus einerseits in die Lungenäste andererseits in das Aortenbogenende fortsetzte und dessen Lumen um $^2/_3$ verengte. Der zweite Fall handelt von einem zehn Tage alten Mädchen, bei dem von dem ebenfalls ektasirten und thrombosirten Botallischen Gang ein sehr frisches fadenförmiges Gerinnsel in das Lumen der Aorta sich hineinerstreckte. Endlich beschreibt Virchow (Thrombosen der Neugeborenen, citirt von Rauchfuss) einen Fall von Hineinragen des spitzen Endes des Thrombus aus dem Ductus arteriosus in die Aorta und weist darauf hin, dass in manchen Fällen von Obliteration der Aorta an der Insertionsstelle des Ductus arteriosus der Vorgang der Verödung auf fortgesetzte obturirende Thrombose dieses Aortaabschnittes, welche von primärer Thrombose und Ektasie des arteriösen Ganges ausgegangen,

zurückführbar sei. Diese Ansicht Virchow's kann man, zumal angesichts des Bochdalek'schen Falles, wohl gelten lassen. Bochdalek selbst ging aber zu weit, wenn er alle Fälle von Obliteration und Stenose an der Insertionsstelle des Ductus arteriosus auf diese Weise entstehen liess. Denn einmal geht die Involution des Botallischen Ganges nur in den seltensten Fällen auf dem Wege der Thrombose oder Exsudatbildung vor sich; dann sind aber Fälle beobachtet worden, namentlich der instructive Fall von Rauchfuss (Virchow, Archiv Bd. 18 p. 544) bei einem 3 Wochen altem Kinde, in denen bei vollständigem Offenbleiben des Ductus arteriosus, also bei Fehlen eines jeden Jnvolutionsvorganges doch eine Stenose der Aorta an der Insertionsstelle des Ganges vorhanden war.

Auch Langer (Zur Anatomie der foetalen Kreislaufsorgane. Zeitschrift der Gesellschaft der Aerzte zu Wien. 13. Jahrgang 1857. p. 328 ff.) versucht die Stenose und Obliteration der Aorta in der Gegend der Insertion des Ductus arteriosus mit der Involution dieses Ganges in Zusammenhang zu bringen. Nach seinen Untersuchungen hat der Ductus arteriosus Botalli bereits im 5. Monat des Foetallebens einen von der Arteria pulmonalis und der Aorta abweichenden Bau. Er zeichnet sich aus durch den Mangel von elastischen Fasern in der mittleren Gefässhaut; seine Wandung ist aber stärker als die der Arteria pulmonalis und Aorta theils durch Entwickelung zahlreicher die Tunica media längs durchsetzender Kernstränge innerhalb ebensolcher circulärer, theils durch eine mächtige Kernwucherung an der innern Oberfläche des Ganges. Träger dieser Kerne sind kurze Spindelzellen. Durch Zunahme dieser Kernbildungen in den ersten Lebenstagen kommt es zu einer immer grösseren

Wanddicke bei gleichzeitiger Abnahme des Lumens. Endlich schliesst sich der Gang zuerst in seiner Mitte und später fortschreitend nach oben und unten. Durch Entwicklung von Bindegewebe aus den oben erwähnten Kernsträngen kommt es zur Schrumpfung des Ganges nach Art des Narbengewebes.* Langer sagt alsdann: „Möglich, dass die Fälle von angeborener Verengerung der Aorta, die constant hier vorkommen, darin ihren Grund haben, dass sowie der Bogen der rechten embryonalen Aorta (Duct. arter. Bot.) auch der der linken blos aus Bindegewebe besteht und nach der Geburt trotz den einem solchen Processe höchst ungünstigen mechanischen Verhältnissen auch auf die besprochene Weise der Verödung zugeführt wird.“ Auf diese Ansicht komme ich später noch einmal zurück.

Hamernjk (Vierteljahrsschrift für die pract. Heilk. Prag u. Leipzig. 1844. Bd. I, 1. p. 41 ff. u. 1848 Bd. V, 4. p. 40. ff.), dessen erste Arbeit über diesen Gegenstand vor der bereits erwähnten Bochdalek'schen erschien, theilte die Stenosen und Obliterationen der Aorta in drei Gruppen, je nachdem sie oberhalb, an oder unterhalb der Insertionsstelle des Ductus arteriosus Botalli sich befinden. Er erklärte diese drei Arten als auf verschiedene Weise entstanden. Nach ihm ist die unterhalb der Insertion des Ductus arteriosus Botalli auftretende Stenose durch Fortsetzung eines Thrombus aus diesem Gange in die absteigende Aorta und Schrumpfung dieses Thrombus zu Stande gekommen. Das Unrichtige dieser Erklärung ist schon oben nachgewiesen. Die Stenose an der Insertionsstelle des Ductus erklärt Hamernjk durch Auftreten angeborener Scheiden inner-

* Derselbe Vorgang lässt sich nach Langer in den Nabelarterien nachweisen, soweit sie der spätern Obliteration anheimfallen.

halb der Aorta, und nur für die Stenose oberhalb der In sertionsstelle des Ductus giebt er eine Hemmungsbildung, di Persistenz des sogenannten Jsthmus Aortae an. Di Stenose könne sich durch Entwicklung eines Collateralkreis laufes bis zur Obliteration steigern.

Aus der Embryologie wissen wir, dass sich di Lungenarterie aus den hintersten (fünften) primitiven Aorten vorzugsweise der linken, entwickelt und nach Abgabe de Lungenäste in die spätere Aorta descendens umbeugt, sodass die Aorta descendens als Fortsetzung der Pulmonalarterie erscheint, während die eigentliche Aorta nur ein für den Kopf und die obern Extremitäten bestimmtes Gefäss darstellt, das direct in die linke Arteria subclavia ausläuft und durch ein nur enges Gefässstück, Isthmus Aortae mit dem Pulmonalarterienbogen in Verbindung steht. So lange die Lungen in ihrer Entwicklung nur wenig vorgeschritten sind und nur einen kleinen Theil des aus dem rechten Herzen in die Lungenarterie geworfenen Blutes aufnehmen, wird die Aorta descendens vorzugsweise von der Arteria pulmonalis und nur in geringem Masse von der eigentlichen Aorta gespeist. Dieses Verhältniss ändert sich mit dem allmählichen Wachsthum der Lungen. Je mehr Blut dieselben aus der Pulmonalarterie für sich in Anspruch nehmen, desto weniger fliesst aus dieser in die Aorta descendens ab. Der Pulmonalarterienbogen (Ductus arteriosus Botalli) passt sich diesen neuen Verhältnissen an und wird nach und nach enger. Mit dem vermehrten Blutzufluss zu den Lungen ist jedoch auch ein vermehrter Rückfluss in das linke Herz bedingt; dieses wirft also ein dem geringeren Abfluss aus der Arteria pulmonalis in die Aorta descendens entsprechendes Plus an Blut in die eigentliche Aorta; der Blutdruck in die-

ser steigt, es muss eine grössere Blutmenge aus ihr durch den Isthmus Aortae in die Aorta descendens abfliessen, und der Isthmus wird dementsprechend passiv erweitert. Zur Zeit der Geburt stellt schliesslich die Aorta descendens die directe Fortsetzung der eigentlichen, früher nur für Kopf und obere Extremitäten bestimmten Aorta dar; aus der Pulmonalarterie fliesst mit dem ersten Athemzuge überhaupt kein Blut mehr in die Aorta descendens, und in den ersten 9—12 Tagen nach der Geburt ist das nur noch enge Verbindungsstück zwischen Pulmonalarterie und Aorta descendens vollständig obliterirt und setzt sich als Ligamentum (Ductus) arteriosum Botalli an der concaven Seite des nunmehrigen Aortenbogens gegenüber dem Ursprung der linken Schlüsselbeinarterie an. Als letzte Andeutung des Isthmus sieht man zuweilen bei Neugeborenen noch eine ganz geringe Verjüngung der Aorta oberhalb der Insertion des Botallischen Ganges.

Auf diese foetalen Kreislaufsverhältnisse sich stützend hat Rokitansky seine heute allgemein anerkannte Theorie über die Entstehung der Stenose und Obliteration der Aorta an der Insertionsstelle des Ductus arteriosus Botalli aufgestellt. Unter Beibehaltung der Hamernjk'schen Eintheilung in drei Gruppen giebt er als Ursache der Anomalie die Persistenz des Isthmus Aortae an und erst in zweiter Linie die Involution des Ductus arteriosus. Die Entstehung der einen oder andern Hamernjk'schen Gruppe erklärt Rokitansky aus der mehr oder weniger tiefen Einsenkung und der mehr oder weniger schiefen Richtung der Einsenkung des Isthmus in den Pulmonalarterienbogen verbunden mit dem Zuge des sich involvirenden und schrumpfenden Ductus Botalli. Rokitansky sagt (Spec.

pathолog. Anatom. 1856 Bd. II. p. 339.): „Nimmt man billigermassen an, dass die an der Einsenkungsstelle des Isthmus Aortae begrenzte Schrumpfung des Ductus arteriosus nicht über einen Kreisabschnitt des Gefässrohres hinausgreift, so entfallen je nach der Stelle jener Einsenkung nach beistehendem Schema für das arteriöse Band die durch die Durchschnitte a a a begrenzten Stücke. Nimmt man nun ferner an, dass bei einer Einsenkung wie bei 1 der Zug des schrumpfenden Ductus arteriosus in der Richtung der Linie b Statt hat, so fällt die endliche Obliteration des Isthmus mit der Insertionsstelle des arteriösen Bandes zusammen. Findet der Zug in einer der vorigen parallellen Richtung bei einer Einsenkung wie bei 2 statt, so wird die Obliteration des Isthmus in und oberhalb der Insertionsstelle des arteriösen Bandes fallen. Findet der Zug ebenso bei einer Einsenkung wie bei 3 statt, so wird die Obliteration unterhalb der Insertion des arteriösen Bandes fallen.“ Wenn man in der beigegebenen Rokitansky'schen Figur festhält, dass die Mitten von a a a die Insertionsstellen des involvirten Ductus bezeichnen, die Schnittpunkte von b u. a die jedesmalige Lage der Stenose, so lässt sich der Rokitansky'sche Satz ohne Weiteres aus der Figur ablesen.

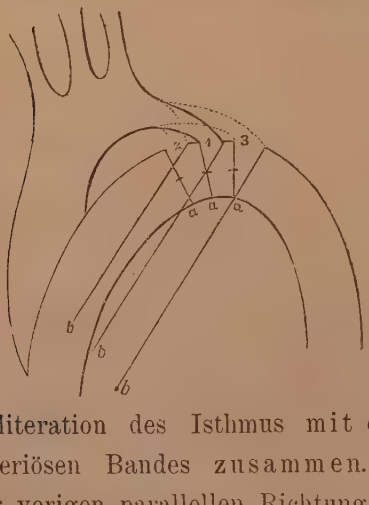

Auf Rechnung des Zuges vom schrumpfenden Ductus Botalli haben wir noch zwei Erscheinungen zu setzen, welche an fast allen Präparaten mit gleicher Deutlichkeit auftreten,

d. i. einmal die besonders starke Einsattelung der Gefässwand am oberen Umfang der Stenose sowie die Erscheinung, dass der stenosirte oder obliterirte Strang nicht in der Axe des Aortenbogens liegen bleibt sondern nach dessen concaven Seite abweicht.

Welche Verhältnisse nun eine Ausdehnung des Isthmus zu der normalen Weite der Aorta verhindern, wissen wir nicht. Vielleicht werden vergleichend histologische Untersuchungen der Wandung des Isthmus beim Foetus und des persistenten Isthmus bei neugeborenen Kindern hierüber Aufklärung schaffen. Auch die oben erwähnte Langer'sche Vermuthung des gleichen Baues des Isthmus Aortae und des Ductus arteriosus Botalli mag hier registrirt werden. Der Uebergang der Stenose der Aorta in vollständige Obliteration wird begünstigt durch die Entwicklung eines möglichst vollkommenen Collateralkreislaufes. Der enge Isthmus kommt bei der Leichtigkeit, mit der alsdann das gesammte Blut der Aorta ascendens in die grossen Bogengefässe abfliesst, immer mehr ausser Function, wird schliesslich ganz entbehrlich und kann sich schliessen. Offen bleibt dabei die Frage, inwieweit vielleicht der Zug des schrumpfenden Ductus Botalli oder ein im Isthmus vorhandener Involutionsvorgang oder endarteriitische Vorgänge auf Steigerung der Stenose bis zur Obliteration Einfluss haben.

Im Anschluss an die vorzügliche diese Anomalie behandelnde Arbeit Kriegk's (Vierteljahrsschrift für die pract. Heilk., Prag u. Leipzig. 1878, XXXV, 1. p. 47) möchte ich auf die Frage eingehen, ob die Stenose der Aorta intra- oder extrauterin erfolgt. Wenn in der letzten Zeit des foetalen Lebens mit der allmählichen Verengerung des

Pulmonalarterienbogens der Blutdruck in der eigentlichen Aorta steigt, der Isthmus aber aus irgend welchen Ursachen der passiven Erweiterung Widerstand leistet, so kann unbedenklich schon intrauterin ein Collateralkreislauf vermittels der grossen Bogengefässe entstehen. Leisten jedoch auch die Bogengefässe der Erweiterung einen absoluten oder relativen Widerstand, so wird der Blutdruck in der Aorta auf das linke Herz und durch das foramen ovale auch auf das rechte zurückwirken. Die Arteria pulmonalis erhält deshalb mehr Blut und wird sich ihres überschüssigen Blutes durch den Ductus arteriosus Botalli entledigen. Hierdurch wird die Jnvolution des Ductus arteriosus aufgehalten, und er bleibt entweder für das ganze Leben offen — hierher gehören nach Kriegk alle diejenigen Fälle, in welchen die Aorta descendens aus der Arteria pulmonalis entspringt — oder es tritt bei allmählicher Erweiterung der grossen Bogengefässe und dem damit verbundenen Ausserfunctiontreten des Ductus eine Spätinvolution dieses Ganges ein, die einen mangelhaften Verschluss zur Folge haben kann. Mangelhafter Verschluss des Ductus arteriosus beweist also einen nicht genügend entwickelten Collateralkreislauf bei Persistenz des Isthmus zur Zeit der Geburt. In diesen Fällen muss sich der spät involvirte, unvollkommen geschlossene Ductus natürlich unterhalb der stenosirten Stelle der Aorta inseriren. Bei dieser Gruppe der Aortenstenosen ist also nach Kriegk eine intrauterine Entstehung möglich und bei gleichzeitigem Offensein des Ductus arteriosus Botalli wahrscheinlich. Darauf hat übrigens vor Kriegk auch schon Hamernjk (Vierteljahrsschrift für d. pract. Heilk. 1844 I, 1 p. 58). hingewiesen. So ist sicher die Rauchfuss'sche Stenose bei einem drei Wochen alten Kinde intrauterin ent-

standen. Ein Collateralkreislauf hat sich nicht ausgebildet, obgleich das Herz redlich daraufhin gearbeitet hat, denn es hat die Grösse des Herzens eines acht Monate alten Kindes. Eine solche Hypertrophie konnte in der kurzen Zeit nach der Geburt nicht entstehen. Dem Mangel eines Collateralkreislaufes entsprechend hat der Ductus arteriosus Botalli die Weite der Arteria pulmonalis und Aorta descendens. Dagegen darf man eine intrauterine Entwicklung der Stenose bei Insertion des Ductus an oder oberhalb derselben nicht annehmen, weil man alsdann genöthigt wäre an foetale Kreislaufsverhältnisse zu denken, wie sie nie möglich sind, nämlich Erguss des Blutes aus dem linken und rechten Ventrikel des Herzens in den blind geschlossenen oder stenosirten Aortenbogen bei Ausschluss der Aorta descendens von jeglicher Blutcirculation.

Es ist bereits einige Male von dem Zustandekommen eines Collateralkreislaufes die Rede gewesen. Ich möchte bei dem Mechanismus desselben ein Wenig verweilen und komme damit zu den Folgen, welche die Stenose und Obliteration der Aorta auf den Gesammtorganismus hat. Die Gefässe, die sich an dem Collateralkreislauf zur Versorgung des unteren Körperabschnittes mit Blut betheiligen, sind einerseits Aeste der Arteria subclavia, andrerseits solche der Aorta thoracica und abdominalis und der Arteriae iliacae. Es anatomisiren

1) die Arteria mammaria interna durch die Rami intercostales anteriores mit den Arteriae intercostales aus der Aorta thoracica, durch die Arteria musculophrenica mit der Arteria phrenica aus der Aorta, durch die Arteria epigastrica inferior aus der Arteria iliaca externa (cruralis), mit der Arteria iliolumbalis aus der

Arteria iliaca interna (hypogastrica), mit der Arteria lumbalis aus der Aorta lumbalis,

2) die Arteria intercostalis suprema durch quere Anastomosen mit den obersten Arteriae intercostales aorticae,

3) die Arteria transversa scapulae mit dem Ramus descendens aus der Arteria transversa colli und mit der Arteria circumflexa scapulae aus der Arteria subscapularis,

4) die Arteria transversa colli durch den Ramus descendens mit den Rami perforantes posteriores aus den Arteriae intercostales aorticae und mit den Arteriae lumbales aus der Aorta,

5) die Arteria thoracica longa mit den Rami perforantes laterales aus den Arteriae intercostales aorticae,

6) die Arteriae subscapulares durch die Arteriae thoracicodorsalis und circumflexa scapulae mit den Arteriae intercostales aorticae.

In dieser Weise werden sowohl die Aorta descendens als auch direct die Gefässe der untern Extremitäten mit Blut versehen. Die am Collateralkreislauf betheiligten zuführenden Arterien sind in ganz ausserordentlichem Grade erweitert. In dem von Paris (Désault, Journal de Chirurgie. T. II. 1789. desgl. Tiedemann l. c. p. 47.) mitgetheilten Falle waren die Arteria anonyma und subclavia sinistra noch einmal soweit als gewöhnlich, die Arteria transversa colli war beiderseits um das Doppelte, die obersten Intercostalarterien um das Vierfache erweitert, ähnlich die Arteria mammaria interna und intercostalis suprema. In dem Reynauld'schen Falle eines 92jährigen Mannes (Journ. hebdomat. de méd. 1818. V. 1. 161. desgl. Tiedemann l. c. pag. 248)

hatte die Arteria transversa colli den Umfang einer Arteria brachialis und die Arteria mammaria interna einen noch grösseren. Aehnliches beschreibt Jordan (Tiedemann l. c., ferner North. Journ. of med. and surg. V, 1. p. 101. London. 1830.) In unserem noch zu erwähnenden Falle hatte die letzte Subscapulararterie einen grösseren Umfang als der nach ihrem Abgange restirende Stamm (die Arteria axillaris vor dem Abgange der subscapularis 2,2 ctm. Umfang, hinter demselben 1,5; die subscapularis am Ursprunge 1,8 ctm.) — Im Gegensatz hierzu ist die Aorta descendens und besonders die Arteria cruralis in mehreren Fällen enger als normal gefunden worden. Es ist übrigens einleuchtend, dass der Kreislauf streckenweise ein umgekehrter ist als gewöhnlich, indem die abführenden Arterien des Collateralkreislaufes, ähnlich den Venen, das Blut sammeln, um es dem Hauptgefäss, aus dem sie es sonst abführen, zuzuführen; so verhalten sich die Arteriae intercostales aorticae, die Arteria epigastrica inferior u. a.

Um einen so vollständigen Collateralkreislauf herzustellen und zu erhalten, muss das Herz eine ganz immense Arbeit leisten. Wir finden daher in fast allen Fällen die Angabe, dass der linke Ventrikel hyperthrophisch war, bald mit bald ohne Erweiterung seiner Höhle. Ist diese Hypertrophie auch heilsam und erwünscht, so dürfen wir doch nicht vergessen, dass jeder Hypertrophie des Herzens ein Stadium der fettigen Degeneration mit ihren Gefahren folgt. Die im Verlaufe der Aortenstenose relativ häufig auftretende Herzruptur haben wir auf das Conto dieser Verfettung zu setzen. Wir kommen damit zu den unangenehmen Complicationen, zu welchen die Stenose und Obliteration der Aorta Veranlassung giebt. Der grössere

Kraftaufwand des linken Ventrikels macht sich an der Aorta ascendens in einer Erweiterung ihres Anfangstheils geltend. Eine solche Erweiterung ist in den meisten Fällen constatirt. Eine relative Insufficienz der Aortenklappen braucht damit nicht verbunden zu sein; dieselben sind dem grösseren Umfange des Aortenostiums entsprechend ebenfalls vergrössert, — ausgedehnt gefunden worden. Durch den permanent hohen Blutdruck im linken Herzen und in der Aorta ascendens ist ferner eine schwere Schädigung des Circulationsapparates durch Irritation der Aortenintima und des Herzendocards bedingt. In den meisten Fällen wird denn auch von mehr oder weniger hochgradigen atheromatösen Processen der Aorta vor der stenosirten Stelle berichtet, freilich auch von solchen unmittelbar hinter derselben. Diese will Kriegk (l. c.) von einer mangelhaften Ernährung dieses Gefässstückes abgeleitet wissen. Atheromatöse Veränderungen und hoher Blutdruck sind die Ursache von den bei dieser Anomalie auffallend häufig auftretenden Aortenaneurysmen mit Ruptur derselben. Endocarditiden mit ihren Folgen, Auflagerungen auf den Klappen und Verwachsung derselben, sehen wir etwas seltener auftreten als die eben besprochenen endarteriitischen Processe in der Aorta.

Der in so grossartiger Vollkommenheit hergestellte Collateralkreislauf lässt uns das vorzügliche Wohlbefinden der mit Stenose oder Obliteration der Aorta behafteten Individuen einigermassen erklärlich finden. Einige derselben haben ganz kolossale Strapazen ohne irgend welche bemerkenswerthe Symptome ertragen. So berichtet Tiedemann (l. c. p. 15) von einem Manne, der mit 15 Jahren Soldat wurde, die französischen Revolutionskriege mitmachte,

m Ganzen 25 Jahre diente, alsdann wegen Wassersucht pensionirt noch 29 Jahre als Tagelöhner lebte; dabei war der Mann potator strenuus und Syphilitiker. Einen Fall aus der neuesten Zeit berichtet Stabsarzt Dr. Sommerbrodt (Virchow, Archiv 91. p. 193. 1883.) Es handelt sich um einen kräftigen Soldaten, der 16 Jahre diente und es bis zum Wachtmeister gebracht hatte, dann wegen eines Schlaganfalls Invalide geworden nach 12 Jahren unter Hirnsymptomen starb. Das Grossartigste leistete jedoch ein von Eichler behandelter österreichischer Officier (Roemer, medicinische Jahrbücher des österr. Staates 1839. N. F. Bd. 20 p. 2. desgl. Tiedemann l. c. p. 64), der trotz völliger Obliteration der Aorta alle Feldzüge von 1790—1815 mitgemacht und das Leben in vollem Masse genossen hatte und erst mit 50 Jahren mitten in heiterster Laune beim Kartenspiel in einem dyspnoischen Anfall verschied. Ich schweige von Leuten, die ihr Leben als Lastträger, Boten, Fleischer und dergl. verbrachten.

Und doch ist man durchaus nicht berechtigt, wie Hamernjk und Oppolzer (Prager Vierteljahrsschrift V, 4. p. 67. 1848) es thun, der Aortenobliteration einen jeden Einfluss als Krankheitsursache abzusprechen. Ein Zusammenhang zwischen unmittelbarer Todesursache und der bestehenden Anomalie kann in fast jedem gut beobachteten Falle nachgewiesen werden.

Kriegk hat in seiner bereits erwähnten Arbeit die ihm bekannten 54 Fälle von Stenose und Obliteration der Aorta in der Gegend der Insertion des Ductus arteriosus Botalli zusammengestellt und ihnen drei neue hinzugefügt. Seine Tabelle* giebt folgende Resultate: „Die 56 Fälle be-

* Der letzte Fall von Kriegk ist, weil erst als Nachtrag mitgetheilt, in dieselbe noch nicht aufgenommen.

treffen 42 männliche und nur 12 weibliche Individuen, während bei 2 das Geschlecht nicht angegeben ist. Das Alter, in welchem der Tod erfolgte, ist in 5 Fällen nicht angegeben, bei den andern vertheilt es sich: 1—10. Jahr 6 Fälle, 10—20. Jahr 9 Fälle, 20—30. Jahr 10 Fälle, 30—40. Jahr 9 Fälle, 50—60. Jahr 5 Fälle, 60—70. Jahr 2 Fälle, 70 bis 80. und 80—90. Jahr 0 Fälle, 92. Jahr 1 Fall. 45 Mal liegt eine Stenose vor und 11 Mal eine Obliteration. Die Stenose oder Obliteration befindet sich 8 Mal oberhalb, 17 Mal an und 21 Mal unterhalb der Insertion des Ductus Botalli und 10 Mal ist die Insertion nicht näher angegeben. — Der Ductus Botalli ist 23 Mal geschlossen, 15 Mal ganz oder theilweise durchgängig und 18 Mal sind keine Angaben gemacht. — Die Aortenwand vor der Stenose ist nur 9 Mal als normal angegeben, bei 23 Fällen sind keine Angaben gemacht und bei 24 finden wir beginnende oder hochgradige Degeneration der Wandung. — Der Tod trat ein: in 10 Fällen durch Ruptur der Aorta, 3 Mal durch Ruptur des Herzens, 3 Mal in Folge von Apoplexie, 8 Mal durch Pneumonie, 2 Mal durch Bronchitis capillaris. In 4 Fällen erfolgte er plötzlich, wie es scheint, durch Lungenoedem, 8 Mal in Folge von Herzfehlern und zwar meist mit Hydrops, 2 Mal, wie es scheint, durch Paralyse mit Stauung; in 4 Fällen durch Stauungshydrops, 1 Mal durch pleuritisches Exsudat, in 1 Falle durch Tuberculose und in einem andern Falle durch Diabetes mellitus mit Tuberculose. Einmal war er Folge von Pyaemie, die von einer Aderlasswunde aus entstanden war, 1 Mal war Morbus Brightii die Veranlassung; 1 Mal Marasmus. Ein anderes Mal, wo Gehirn und Rückenmark bei der Section nicht besichtigt wurden, ist die Ursache nicht sicher bekannt, doch lag dabei eine caries der

Wirbelsäule und Verkäsung der Bronchialdrüsen vor. 5 Mal endlich finden sich keine Angaben über die Todesursache.

Als besonders beachtenswerth möchte ich aus dieser Tabelle hervorheben den hohen Procentsatz von Todesfällen durch Ruptur der Aorta und des Herzens (23,3%) und die kolossale bisher nicht erklärte Verschiedenheit in der Vertheilung der Anomalie auf das männliche und weibliche Geschlecht (= 77,7% : 22,2%). Darauf haben Oppolzer (Vierteljahrsschrift für d. prakt. Heilkunde. Prag 1848, V, 3. p. 68.) Lebert (Virchow, Archiv 1852 Bd. IV. p. 369.) und Kriegk (l. c.) in gleicher Weise als etwas ganz Merkwürdiges hingewiesen. Ich glaube, dass diese Erscheinung sehr einfach erklärt werden kann. Im Breslauer pathologischen Institut kommen durchweg fast noch einmal soviel männliche als weibliche Leichen zur Section. Liegen diese Verhältnisse an andern Krankenhäusern und Kliniken ähnlich, so ist man genöthigt ohne Weiteres eine noch einmal so häufige Constatirung der Stenose und Obliteration der Aorta bei Männern als bei Frauen zu erwarten. Wenn wir statt dieses Verhältnisses von 2 : 1 ein solches von 3,5 : 1, oder auf gleiche Anzahl von Sectionen gebracht, von 1,75 : 1 finden, so scheint mir der Grund dafür zunächst darin zu liegen, dass in der ersten Hälfte dieses Jahrhunderts das Verhältniss der zur Section gelangenden männlichen und weiblichen Leichen ein noch ungleicheres gewesen sein mag. Wenigstens ist das Verhältniss in der Vertheilung der Fälle ein ganz anderes, wenn man die Fälle bis 1852 von den spätern trennt. Lebert sind bis zu jenem Jahre 18 Fälle von Stenose und Obliteration bekannt; dieselben vertheilen sich auf 15 Männer und 3 Frauen, d. i. ein Verhältniss von 5 : 1, dagegen stellt sich das Verhältniss vom

Jahre 1852 bis 1878 auf 27 Männer zu 9 Frauen, wie 3 : 1 auf gleiche Anzahl von Sectionen gebracht wie 1,5 : 1 oder auf 100 bezogen wie 60% zu 40%. Dieses thatsächliche Verhältniss nimmt sich ganz anders aus als das ursprüngliche, scheinbare von 42 : 12 oder 3,5 : 1 oder 77,7% : 22,2%. Aber auch von dem Verhältnisse 1,5 : 1 ist anzunehmen, dass es dem wirklichen Vorkommen der Aortenstenose beim männlichen und weiblichen Geschlecht nicht entspricht. Wenn man erwägt, dass die Frau, mag ihre Beschäftigung sein welche es wolle, im Grossen und Ganzen lange nicht den gleichen körperlichen Anstrengungen und Strapazen unterworfen ist als der Mann, so wird sie bei gleich gut entwickeltem Collateralkreislauf hinsichtlich der üblen Folgen im Geleite der Stenose und Obliteration der Aorta unzweifelhaft im Vortheil sein. Die Frau ist ceteris paribus weniger genöthigt wegen dieser üblen Folgen die Hilfe des Krankenhauses in Anspruch zu nehmen, und die Fälle von Stenose und Obliteration der Aorta beim weiblichen Geschlecht müssen demnach weniger häufig zur Cognition des diagnosticirenden oder obducirenden Arztes gelangen. Mit Berücksichtigung dieses Umstandes glaube ich zu der Annahme eines gleich häufigen Vorkommens der Stenose und Obliteration der Aorta beim männlichen und weiblichen Geschlecht berechtigt zu sein.

Zu den von Kriegk angeführten 57 Fällen kommen noch 6, bei denen die Diagnose gestellt, aber keine Section vorgenommen worden ist, ferner gehören hierhin 7 von Kriegk zwar angeführte, aber in seine Tabelle nicht aufgenommene, weil ihm nicht zugängliche Fälle. Schliesslich bin ich in der Lage noch 5 theils von Kriegk übersehene, theils erst nach dem Erscheinen seiner Arbeit veröffentlichte Fälle anzugeben:

1) Liouville, Gazette méd. de Paris. 1869. p. 205. Mann, 44 Jahre alt, Obliteration unterhalb der Insertion des Ductus, Ductus obliterirt.
2) Legg, Transact. of the pathol. Soc. XXIX p. 65. 1878. Mann, 20 Jahre alt, Obliteration an der Insertionsstelle des Ductus, Ductus ligamentös. Ruptur der Aorta.
3) Rauchfuss, St. Petersburg. med. Zeitschr. 1864. Bd. VI. p. 376. Stenose des Isthmus.
4) Peacok, On Malformations of the human heart, London. 1866. 2. Auflage. pag. 152. 10 Wochen altes Kind, Stenose oberhalb der Insertionsstelle des Ductus, Ductus weit offen, führt direct in die Aorta descendens.
5) Sommerbrodt, Virchow, Archiv 1883. Bd. 91. p. 492. Mann, 46 Jahre alt, Obliteration unterhalb der Insertionsstelle des Ductus, Ductus obliterirt. Apoplexie.

Die Fälle 1—4 sind mir leider nicht aus den Originalarbeiten bekannt.

Ich schliesse hier einen im pathologischen Institut zu Breslau beobachteten Fall von Obliteration der Aorta unterhalb der Insertionsstelle des Ductus arteriosus Botalli an. Für die gütige Ueberlassung des Falles sowie des klinischen Krankenjournals sage ich den Herren Professor Dr. Ponfick und Geheimen Medicinalrath Professor Dr. Biermer meinen verbindlichsten Dank.

Krankengeschichte.

Eugen K., 29 Jahre alt, zuletzt Commis, giebt an nur Kinderkrankheiten durchgemacht zu haben, sonst will er stets gesund gewesen sein; insbesondere erklärt er mit Bestimmtheit nie Gelenkrheumatismus gehabt zu haben. Ueber Herz-

klopfen und Athemnoth hatte er niemals zu klagen. Sy
philitische Infection wird durchaus geleugnet, auch lasse
sich anamnestisch keine Anzeichen für Syphilis feststelle
Seine jetzige Erkrankung begann am 20. Juni 1883. Wäh
rend er am Vormittag gegen 11 Uhr damit beschäftigt wa
Zucker in Tonnen zu füllen, verspürte er eine allmählich zu
nehmende Schwäche und Müdigkeit im linken Arm. Es
war ihm, als wenn derselbe langsam absterbe, er konnte
ihn nur noch sehr schwer gebrauchen; er hatte dabei imme
ein Gefühl von Kribbeln und Ameisenkriechen. Als e
gegen 1 Uhr in seine Wohnung ging, merkte er zwar, das
es ihm mit dem linken Bein etwas schwer fiel zu gehen
doch schleifte er den Fuss noch nicht nach. Beim Mittag
essen konnte er noch die Gabel zwischen Daumen und Zeige
finger der linken Hand fixiren, Bewegungen konnte er mit de
selben nicht mehr machen. Als er später eine Cigarr
zwischen denselben Fingern halten wollte, fiel ihm dieselb
herunter. Nachmittags bekam er auch im linken Bein das
selbe Gefühl von Müdigkeit wie im Arm und dann schleift
er dasselbe nach. Doch konnte er Bewegungen damit imme
ausführen. Irgend welche Sensibilitätsstörungen hat Patien
nicht bemerkt; vielmehr hatte sich am andern Tage das
Kribbeln verloren. Patient behauptet ferner keine wesent
lichen Veränderungen in seiner Sprache bemerkt zu haben
höchstens glaubt er früher lauter gesprochen zu haben
Sonstige Symptome sind beim Patienten nicht aufgetreten
besonders kein Schwindel oder Kopfschmerz. Auch Störun
gen im Bereiche der Hirnnerven hat Patient nicht wahr
genommen. Er ging am 21. Abends in das Kloster der
Barmherzigen Brüder, fand aber dort wegen Ueberfüllung
keine Aufnahme. Er wurde dann noch an demselben Abend

— aus welchem Grunde ist bei den mangelhaften Aussagen des Patienten nicht recht ersichtlich — in das Polizeigefängniss gebracht und von da den 22. Juni Abends nach der Königl. Med. Klinik geschafft. Von Angehörigen des Patienten wurde nachträglich in Erfahrung gebracht, dass Patient Soldat war, nach $1\frac{1}{2}$ Jahren erkrankte und mit der Diagnose „Herzfehler“ vom Militair entlassen wurde. Patient war ferner leidenschaftlicher Tänzer; er hatte bei dergleichen Vergnügungen nie über Herzklopfen oder Athemnoth zu klagen.

Status. 22. Juni 1883. Patient ist ein mässig genährter Mann von ziemlich gut entwickelter Muskulatur und kräftigem Knochenbau. Temperatur bei der Aufnahme 37° C., Puls regelmässig, kräftig, 72 Schläge pro Minute; Radialarterie gespannt. Gesichtsausdruck echauffirt, Wangen und Lippen stark geröthet. Patient liegt gewöhnlich auf der linken Seite und ist nicht im Stande spontan seine Lage zu verändern. — Die Zunge ist ganz frei von Belag, weicht ein wenig nach links ab, zittert nicht. — Der rechte Arm und das rechte Bein werden häufig spontan bewegt, die linksseitigen Extremitäten dagegen nicht. Auch auf Geheiss kann Patient den linken Arm nur sehr unvollkommen vom Lager erheben, indem dabei der Oberarm gar nicht bewegt wird oder Ellbogen auf das Lager aufgestützt und der Vorderarm, an dem die Hand schlaff herabhängt, nur ganz wenig von der Unterlage entfernt wird. Die Finger und die Hand können für sich willkürlich gar nicht bewegt werden. Passive Bewegungen finden nur im Ellbogen- und Schultergelenk ganz geringen Widerstand. Die linke Hand und das untere Fünftheil des linken Vorderarms sind geröthet, die Haut am Handrücken und an den Fingern ist geschwollen. Die Be-

wegungen des linken Beines werden in Rückenlage im Be-
nicht ganz so schnell und ausgiebig ausgeführt, wie die de
rechten, doch ist der Unterschied sehr unbedeutend. Di
Prüfung der Schmerzempfindlichkeit durch Nadelstiche e
giebt, dass dieselben leicht und prompt empfunden werde
während die Localisation derselben keine ganz genaue is
doch begeht Patient dabei keine bedeutenden Fehler. —
Der Patellarreflex ist auf beiden Seiten lebhaft aber gleich
Fussklonus fehlt. Die Stirn kann willkürlich beiderseit
nicht gerunzelt werden. Der Schluss des linken Auges erfolg
zwar momentan, ist aber ein sehr loser und kann willkürlic
auch nicht die kürzeste Zeit festgehalten werden. Die Nas
wird beiderseits gut gerümpft. Beim Aufblasen der Backe
bläht sich die linke Wange ausserordentlich viel stärker al
die rechte. Beim Zeigen der Zähne ist von diesen sowoh
oben als unten rechts viel mehr zu sehen als links; dabei is
die Mundspalte, indem sie sich rechts mehr erweitert al
links, asymmetrisch. Den Mund kann Patient spitzen un
ebenso kann er pfeifen. Die Sprache des Patienten ist seh
undeutlich, schlecht articulirt; dabei ist keine Spur vo
Aphasie vorhanden. Subjectiv wird eine Erschwerung de
Sprache nicht empfunden. — Die linke Pupille ist nicht un
erheblich enger als die rechte; beide sind etwa mittelwei
und reagiren gut auf Lichteinfall. Die Bewegungen de
Augen sind insofern nicht ganz normal, als beim Blick nac
oben die linke Pupille erheblich weiter nach oben geführ
wird als die rechte. Kopfschmerzen, Schwindel, Uebelkeit
Erbrechen, sowie überhaupt irgend welche Schmerzen ode
sonstige subjective Beschwerden werden geleugnet. — Da
Sehvermögen des Patienten ist angeblich normal; eine ganz
oberflächliche Prüfung scheint das zu bestätigen. De

Augenhintergrund wird bei der Untersuchung mit dem Augenspiegel normal gefunden. Patient kann ohne Unterstützung stehen, ebenso auch gehen. Beim Gehen wird die linke Fusssohle nur sehr wenig abgehoben und schleift bei jedem Schritt mit der vorderen Hälfte auf dem Fussboden. Das Sensorium des Patienten ist entschieden nicht ganz frei. Sein Benehmen bei der Untersuchung ist so stupid, wie es mit seinem Stande nicht recht übereinstimmt. — Die Untersuchung des Herzens ergiebt, dass man den Herzstoss nicht sieht und links vorn im vierten Intercostalraum nach innen von der Mammillarlinie und in derselben ziemlich schwach fühlt. Ein fühlbares Reiben oder Schwirren ist nicht vorhanden. Die Herzdämpfung beginnt als relative an der dritten Rippe, als absolute im dritten Intercostalraum und geht nach unten bis zum untern Rande der fünften Rippe; rechts beginnt sie am rechten Sternalrande, als relative sogar zwei Querfinger nach aussen davon und geht nach links bis in die Mammillarlinie; sie ist sehr intensiv. Bei der Auscultation hört man an der Herzspitze ein mässig lautes systolisches und diastolisches Geräusch, von welchem das letztere lauter ist, beide von fast schabendem Character. Sie pflanzen sich nach der eigentlichen Auscultationsstelle der Aorta nicht fort, woselbst man einen reinen ersten und starken zweiten Ton hört. In der Pulmonalgegend ist das diastolische Geräusch sehr gut zu hören. Auf dem Sternum von der zweiten Rippe ab hört man ein schwaches systolisches Geräusch und einen stark accentuirten zweiten Ton. Von der vierten Rippe ab hört man auf dem Sternum auch etwas von dem diastolischen Geräusch, in der Tricuspidalisgegend wieder nur das systolische und einen starken zweiten Ton; am rechten Sternalrande im Bereich der vierten und fünften Rippe hört man

das diastolische Geräusch wieder stärker. — Im linken Pectoralis maior werden anhaltende fibrilläre Zuckungen beobachtet, im rechten gar nicht. — Die electrische Contractilität der Muskeln ist überall gut erhalten. — Der Stuhlgang ist festweich. Der Urin ist klar, hellgelb, spec. Gew. 1013, eiweissfrei. Therapie: Kalium jodatum.

Résumé: 29 Jahre alter, mässig genährter, kräftig gebauter Mann. Stupides Benehmen. Parese des linken Lid- und Mundfacialis. Stärkere Lähmung des linken Armes und Beines bei intacter Sensibilität und gut erhaltener electrischer Contractilität. Undeutliche Sprache. Systolisches und diastolisches Geräusch am Herzen, am lautesten am oberen Theile des Brustbeinkörpers und an der Tricuspidalis. Verbreiterung der Herzdämpfung nach rechts. Urin eiweissfrei.

23. Juni. Die Parese des Lidfacialis ist etwas geringer geworden; der übrige Befund ist derselbe geblieben.

24. Juni. Von den Herzgeräuschen ist jetzt nur noch das diastolische Geräusch an der Herzspitze und an der Tricuspidalis zu hören.

25. Juni. Heute kann man von den Herzgeräuschen nichts mehr deutlich hören. Patient lässt den Urin unter sich und hat dies jedenfalls schon an den vorhergehenden Tagen gethan; er behauptete nur anfangs, dass er das Uringlas umgestossen hätte.

26. Juni. Der erste Ton an der Mitralis und an der Aorta ist unrein, eigentliche Geräusche aber sind nicht zu hören. Der zweite Ton an der Mitralis sowie an der Pulmonalis ist stark accentuirt. Sonst sind keine Veränderungen zu constatiren.

27. Juni. Am Herzen sind keine deutlichen Geräusche zu hören. Der erste Ton an der Mitralis ist unrein, der

zweite Ton wie bisher accentuirt. Die Parese des Mund-facialis besteht noch fort. Die Zunge wird beim Herausstrecken nach links verschoben. Der Lidschluss erfolgt besser wie früher, ist aber noch nicht so fest als auf der rechten Seite. Der Arm ist noch vollständig gelähmt. Die Stupidität des Patienten hat noch sehr zugenommen.

30. Juni. Der Patient klagt über grosse Kopfschmerzen; dieselben liessen ihn des Nachts nicht schlafen. Er lässt den Urin immer noch unter sich; sonst hat sich nichts geändert.

5. Juli. Der Zustand des Patienten hat sich bedeutend gebessert. Patient lässt den Urin nicht mehr ins Bett. Das Sensorium ist freier. Die Parese des Facialis ist noch ebenso, wie sie war; Patient kann den Arm und das Bein etwas bewegen.

12. Juli. Patient steht schon auf und geht im Zimmer umher. Das linke Bein wird wie ein gelähmtes nachgeschleppt. Der linke Arm wird im Hand- und Ellbogengelenk langsam aber ziemlich gut bewegt, dagegen im Schultergelenk nur sehr mühsam etwas gehoben.

16. Juli. Der Allgemeinzustand des Patienten ist ein guter; nur klagt Patient jetzt über Schmerzen im linken Schultergelenk; bei passiven Bewegungen fühlt man zuweilen Crepitiren. Die Beweglichkeit des Armes und des Beines ist dieselbe. Patient ist ganz ausser Bett und läuft herum.

18. Juli. Gestern Abend, als die andern Patienten schliefen, fing Patient an im Bett laut zu sprechen; was er sprach, konnte nicht verstanden werden; etwas später stieg er aus dem Bett, belästigte den neben ihm liegenden Patienten, welchen er aus dem Bette werfen wollte, weil er glaubte, es sei sein Bett. Darauf wurde er ins Bett gebracht, schlief nach einiger Zeit ein und schlief bis heute früh.

Heute ist das Sensorium benommen, der Gesichtsausdru stupid. Patient ist zum Sprechen nicht zu bewegen.

19. Juli, Vormittag. Das Sensorium des Patient ist heute in noch schlechterem Zustande als gestern. Es i unmöglich von ihm irgend eine Antwort zu erhalten. P sieht den Fragenden nur mit einem stieren Blick und äusser stupiden Gesichtsausdruck an und zeigt auf keine Weis dass er das Gehörte verstanden habe. Eine Aenderung den Motilitätserscheinungen der Extremitäten ist nicht wah zunehmen. Nadelstiche werden überall empfunden; do scheint am ganzen Körper die Schmerzempfindung eine se stumpfe zu sein, indem erst wiederholte und tiefe Nadelstic Abwehrbewegungen und ein schmerzhaftes Verziehen d Gesichtes hervorrufen. Die rechte Hälfte des Gesichtes e scheint ganz entschieden schwächer innervirt als die link Patient schlingt absolut nicht. Wenn man ihm Wasser einem Löffel giebt, öffnet er zwar den Mund, doch lässt das Wasser, nachdem er es eine Zeit lang im Munde h halten, wieder ausfliessen. Den Urin lässt er ins Be Stuhlgang ist nicht erfolgt, obgleich Patient gestern 3 Pulv Calomel à 25 Centigramm und heute Vormittag eine E giessung erhielt. Am Herzen ist nichts Abnormes zu co statiren. Irgend etwas, was auf einen apoplektischen Ins hindeutete, ist nicht beobachtet worden.

Nachmittag. Patient liegt mit offenen Augen a der linken Seite im Bett, gähnt häufig. Der Aufforderu sich auf den Rücken zu legen, kommt er sofort, wenn au langsam und ungeschickt, nach. Auf die Frage, wie es i ginge, giebt er erst Antwort, nachdem ihm die Frage no mals laut wiederholt worden ist Er fängt bei weite Unterhaltung ohne jeden Grund zu lachen an; dabei s

Vielleicht die Hautfalten unterhalb des rechten Augenlides weniger zahlreich und tief als die entsprechenden linken, die Nasolabialfalte rechts nicht ganz so tief als links, vielleicht auch der Mund nicht ganz symmetrisch; doch ist mit Sicherheit eine Parese des einen oder anderen Facialis nicht zu konstatiren. Zum Runzeln der Stirn, Schliessen der Augen, und Zeigen der Zähne etc. ist Patient nicht zu bringen; er benimmt sich überhaupt bei der Untersuchung in einer Weise, die darthut, dass er für das, was mit ihm vorgeht, nicht das geringste Verständniss hat. Sein ganzes Wesen ist ein äusserst läppisches, sodass sein psychischer Zustand gegenwärtig als eine Dementia bezeichnet werden muss, während es sich Vormittags um Stupor handelte. — Die Zunge wird auf Geheiss nicht herausgestreckt. Die Pupillen sind beiderseits stark erweitert, aber gleich. Strabismus ist nicht vorhanden. Da Patient vorgehaltene Gegenstände nicht fixirt, ist ein sicheres Urtheil über die Motilität der Augen nicht zu erlangen. Patient kann zwar den Kopf und die Augen nach der rechten Seite drehen und thut es auch zuweilen spontan, doch sind Kopf und Augen meist nach links gerichtet. Patient sieht jedenfalls; wenn man ihm einen Schlüssel vorhält und fragt, was das wäre, so giebt er die Antwort „Schlüssel"; hält man ihm alsdann ein Messer vor, so sagt er auch „Schlüssel". Die Bewegungen der rechten obern Extremität sind ungestört. Zu einem Händedruck ist Patient nicht zu bewegen. Der linke Arm wird auf Geheiss nur wenig erhoben, der linke Vorderarm und die linken Finger auch nur in beschränkter Weise und ungeschickt bewegt. Passive Bewegungen finden im linken Ellbogen- und Schultergelenk einen bedeutenden Widerstand. Muskulatur des linken Ober- und Vorderarms ist im Vergleich zum

rechten etwas abgemagert. Beim Liegen im Bett zeigt d
Motilität der untern Extremitäten auch auf der linken Sei
keine wesentliche Störung, doch ist die Prüfung wegen d
unverständigen Benehmens des Patienten keine ganz z
verlässige. Der Patellarreflex, dessen Prüfung ebenfal
durch die Demenz erschwert ist, ist links lebhaft, rech
geradezu kolossal stark. Der linke Oberschenkel geräth d
bei in einen fast eine halbe Minute anhaltenden Klonus; e
solcher Klonus lässt sich rechts auch durch Beklopfen d
Oberschenkelmusculatur hervorrufen. Durch Beklopfen d
rechten Ober- und Unterschenkels bei erhobenem Zustan
des Gliedes lässt sich ein mässiger klonischer Krampf d
Beines hervorrufen, der dann in ein kurzes tonisches Stadiu
übergeht. Dasselbe lässt sich in geringem Grade auch a
linken Bein constatiren, und zwar lässt sich der Krampf d
rechten Beines auch durch Beklopfen des linken hervorrufe
aber nicht umgekehrt. Fussklonus fehlt beiderseits. D
mechanische Muskelerregbarkeit ist überall an den Extrem
täten eine ausserordentlich hochgradige; schon leises H
klopfen der Muskelbäuche ruft starke Contractionen herv
Im Facialisgebiet ist Derartiges nicht zu constatiren, höchste
am Frontalmuskel. Die Schmerzempfindlichkeit ist, wie d
Prüfung mit Nadelstichen ergiebt, überall vorhanden un
nicht mehr so stumpf als heute Morgen. Die directe ele
trische Muskelerregbarkeit ist überall eine gute, die Erre
barkeit für den faradischen Strom vom Nerven aus an d
obern Extremitäten eine kolossal starke, an den unte
mindestens auch eine sehr gute; dabei ist rechts zu beobachte
dass bei faradischer Reizung an verschiedenen Stellen Krämp
der ganzen rechten Extremität ausgelöst werden. Die ele
trische Hautempfindlichkeit scheint nicht wesentlich vermind

Auf Geheiss verlässt Patient das Bett. Er kann ohne Unterstützung stehen und gehen; doch schwankt er sehr stark beim Stehen und taumelt beim Gehen so, dass er jeden Augenblick zu fallen droht; dabei macht sich eine Lähmung des einen oder andern Beines nicht bemerkbar, sondern man hat den Eindruck, als wenn er sich nur um eine Gleichgewichtsstörung handelte. Stuhlgang ist auch bis jetzt nicht erfolgt. Urin wurde verschiedene Male ins Bett gelassen. Patient hat seine Mahlzeiten zu sich genommen, schlingt ziemlich gut, hat sich jedoch beim Essen von Brod einmal stark verschluckt. — Articulation der Sprache ist nicht gestört. Temperatur normal, Puls klein, nicht beschleunigt.

Résumé. Hochgradige Dementia. Aphasische Erscheinungen nicht deutlich. Parese des linken Armes mit leichter Contractur im Ellbogen- und Schultergelenk. Keine deutliche Facialisparese. Motilität der untern Extremitäten beim Liegen im Bett nicht wesentlich gestört. Stark erweiterte aber gut reagirende Pupillen. Hör- und Sehvermögen vorhanden. Neigung den Kopf und die Augen nach links gerichtet zu halten. Bedeutende Steigerung der mechanischen Muskelerregbarkeit am ganzen Körper. Electrische Erregbarkeit überall sehr gut, an den obern Extremitäten sogar auffallend stark. Grosse Neigung des rechten Beines bei electrischer oder mechanischer Hautreizung in klonischen Krampf zu gerathen. Patellarreflex beiderseits sehr stark, besonders rechts; Fussklonus fehlt, ebenso Bauch- und Cremasterreflex. Urin ins Bett gelassen. Schlingvermögen ganz wenig gestört. Sehr bedeutende Störung beim Stehen und Gehen. Stuhlverstopfung. Kein Kopfschmerz. Kein Erbrechen. Temperatur normal. Puls klein, nicht beschleunigt.

20. Juli. Seit gestern Nachmittag hat sich an dem

geschilderten Zustande des Patienten nichts geändert. Heut früh stieg er aus dem Bett, urinirte in das Krankenzimme ohne sich ein Uringlas zu nehmen, dann liess er auch mel rere diarrhoische Entleerungen ins Zimmer; er hatte gester Abend noch eine zweite Eingiessung erhalten. Die Pupille sind heute etwas enger. Patient schlingt ganz gut. Er läss Urin und Stuhl ins Bett. In der Nacht hat Patient fa gar nicht geschlafen; er hat meist am Rande seines Bett gesessen.

22. Juli. Der Zustand des Patienten ist bisher un verändert gewesen; er lag ruhig im Bett, blickte mit stiere Blick vor sich hin, liess Urin und Stuhl unter sich; zuweile drehte er sich unruhig nach dieser oder jener Seite. In der Nach schlief er theilweise; wenn er wach war, lag er ziemlic ruhig in der gewöhnlichen Weise da. Heute ist Patient seh unruhig. Er macht fortwährend Bewegungen mit beide Beinen, welche er anzieht und wieder ausstreckt, in die Höh hebt etc., wobei zuweilen das eine oder das andere Bein i einen klonischen Krampf geräth. Mit dem rechten Arr zupft er immerfort an der Bettdecke, schiebt die Bettdeck weg und sucht aus dem Bett herauszukommen und würd herausfallen, wenn er nicht genau beobachtet würde. De Blick ist stier; Patient spricht absolut nichts, schluckt nu zuweilen. Temperatur etwas subnormal.

Die Unruhe des Patienten nahm im Laufe des Tage noch mehr zu. Die Athmung wurde beschleunigt; Patien begann kolossal zu schwitzen. Nachmittags wurde die Ath mung störtorös; es gesellte sich Trachealrasseln dazu, di Augen blieben stier, und Patient starb plötzlich Nachmittag 5 Uhr.

Section, 18 Stunden post mortem.

(Herr Professor Dr. Ponfick.)

Ziemlich stark gebaute Leiche in mässigem Ernährungszustande. Musculatur sehr trocken, Fettgewebe spärlich, Haut des ganzen Körpers blass. Thorax breit, besonders in den mittlern und untern Partien stark gewölbt. Bauchdecken gespannt, Bauch leicht aufgetrieben.

Stand des Zwerchfells rechts dem obern Rande der fünften Rippe entsprechend, links ihrem untern Rande.

Herz etwas vergrössert, indem der linke Ventrikel derber und dicker und etwas vorgewölbt ist; rechte Hälfte von normaler Dimension. Weite der venösen Ostien normal, Höhlen mittelweit, Musculatur beiderseits lebhaft braunroth, von gleichmässigem Aussehen, derb anzufühlen. Endocard und Klappen rechts normal. Wand des linken Ventrikels 1,5—1,7 ctm., ist sehr fest. Mitralklappe völlig frei, dagegen die Aortenklappen insofern schwer verändert, als die rechte und linke Aortenklappe zu einer einheitlichen, aber verzerrten und asymmetrischen, gleichsam herabhängenden Klappe verschmolzen sind. Der Rand des verschmolzenen Paares ist stark concav, dünn und glatt, erst weiter unten das Gewebe dicker und die verstrichenen Noduli erkennen lassend. An der Berührungsstelle der rechten und linken Klappe fehlt die gewohnte Einkerbung, indem hier eine Ablösung stattgefunden und so ein continuirliches Fortlaufen der Randlinie ermöglicht hat. Anstatt des Berührungspunktes sieht man eine flache Leiste von ca. 1 ctm. Länge ausstrahlend und mit zwei divergirenden Schenkeln in deren Substanz verlaufend. Die Breite dieses verschmolzenen Paares beträgt 3,0 ctm., die Breite von einem Endpunkte zu jener Falte je 1,7 ctm.; die zugehörigen sinus Valsalvae sind also so

schmal, dass ihre Innenfläche längs gerunzelt erscheinen muss und von geringer Tiefe. Die Arteria coronaria dextra geht dicht vor dem hintern Ansatzpunkte des Rudimentes der rechten Klappe ab, die linke Coronararterie etwa in der Mitte des linken Rudiments. Die hintere Aortenklappe spannt sich über einen sehr stark ausgehöhlten, dem ersten Daumengliede Eintritt gestattenden sinus Valsalvae. Der Abstand vom linken zum rechten Ansatzpunkte = 3,2 ctm., ist stark concav und bleibt von der obern Grenze des sinus Valsalvae ca. 1,4 ctm. entfernt. Die Klappe ist durchaus dünn und zart, eher dünner als normal, der Nodulus fast ganz verstrichen, asymmetrisch, indem er etwas nach rechts hinübergerückt ist. An der Berührungsstelle von hinterer und rechter Klappe findet man eine breite Communication über die sich das Klappengewebe brückenartig hinspannt. Obgleich die hintere Klappe in allen Dimensionen ganz übermässig zugenommen hat, steht sie doch in offenbarem Missverhältniss zu ihrem sinus Valsalvae, der sich nach hinten und oben leicht aneurysmatisch hervordrängt und so vom Pericardialsack sowie von der medianen Fläche des linken Atrium aus als deutliche Vordrängung unterschieden werden kann. Das macht den Eindruck, als ob die Vergrösserung der Klappe mit dem Wachsthum des Gefässumfanges trotzdem nicht gleichen Schritt habe halten können. An der linken und rechten Klappe bemerkt man grauröthliche, riffartige Erhebungen, die aber eine glatte und glänzende Oberfläche besitzen und mit dem Grunde innig verbunden sind. Die Aorta ascendens hat eine Weite von 6,5 ctm.; ihre Wand zunächst unverändert; etwas vor dem Uebergang in den Arcus finden sich grauweisse, der Unterlage fest anhaftende Auflagerungen mit glatter Oberfläche. Weiterhin

gen mehrere gallertig knorpelige Verdickungen, auf denen eils körnige, theils membranartige Auflagerungen von röthher Farbe sitzen. Diese Veränderung setzt sich auch auf den nfangstheil der Arteria anonyma, carotis sinistra und subvia sinistra fort. Bei Verfolgung des Arcus entdeckt an, dass die Aorta in der Höhe des Isthmus blind endigt. Es hiebt sich nämlich zwischen diesen obern Theil und die orta thoracica ein $^1/_2$ ctm. hohes, halsartiges Stück, welches nz solide ist und in das nur von oben her eine kleine recke weit ein blind endigender Centralcanal vordringt, r die feinste Sonde unpassirbar. Der oberhalb dieser Vergung gelegene blinde, sackartige Abschnitt ist mit lockeren, auröthlichen Gerinnseln gefüllt. Diese sind bereits entfärbt d enden centralwärts flockig kolbig in einer solchen Linie, ss die Passage zwischen Arcus und Subclavia sinistra nur enig behindert ist. Die geschilderte halsartige Einschnürung d Atresie liegt dicht unterhalb des Ansatzes des Ductus otalli, der einen dünnen, ganz soliden Strang von ganz m gewöhnlichen Aussehen darstellt. Auch an der entprechenden Stelle der Arteria pulmonalis kann man nur ne leicht runzlige Narbe, keine sonstige Abnormität finden. em Ansatz des Ductus arteriosus Botalli entsprechend zeigt e Aortenintima eine leichte runzlige Einziehung. Oberhalb er obliterirten Stelle misst die Aorta 1—2 ctm., unterhalb es Isthmus 5,5 ctm. und ist an seiner hintern Wandung ächst dem Abgange der Intercostalarterien leicht verdickt, nd etwas fleckig, sonst aber hier wie im weitern Verlauf ganz ormal. Die grossen Brust- und Halsgefässe sind nach Kaber und Wandbeschaffenheit normal, dagegen die kleineren us der Arteria subclavia entspringenden Stämme, vor allem ie Arteriae intercostalis suprema, transversa colli und

transversa scapulae und ganz hervorragend die
teriae mammariae internae abnorm erweitert und i
Wand verdickt. Letztere sind beiderseits ganz gleichmäs
auf Bleistiftdicke erweitert und verlaufen stark geschläng
ganz an Aneurysma cirsoides erinnernd zu dem Rippenbo
hin. Die Venae mammariae internae liegen als dünne
fässe dicht neben den vielfach gewundenen und theils di
theils sackig ausgebuchteten Arteriae
gastricae inferiores zeigen dasselbe Verhalten, wenngleich
nicht ganz soweit sind. Die Verbindungen zwischen
beiden Gefässgebieten sind äusserst mannigfaltig und werd
durch stark geschlängelte, prall mit dunklem Blute gefü
Bahnen vermittelt, die die Bauchmusculatur in der Gege
der Herzgrube in dichten Gewirren durchsetzen. In ähnlic
Weise übermässig erweitert und stark geschlängelt sind
Arteriae intercostales, besonders die obersten; vor allen
Arteriae intercostales tertiae stellen kleine bleistiftdicke,
mal auf der rechten Seite stark gewundene Arterien dar,
unter der Pleura, sie leicht hüglig vorwölbend, zunächst
trächtlich aufwärts ziehen, um sich dann in die Muskelsubst
des dritten Intercostalraums einzusenken. Nächst der Wirb
säule sind sie soweit, dass sie die Intercostalmuskeln dur
aus verdrängen und ein tief ausgegrabenes, fast das ga
Intervall zwischen je zwei Rippen einnehmendes Stromb
bilden. An diese Aneurysma cirsoides ähnliche Stäm
schliesst sich weiterhin ein Convolut kleinerer, stark
wundener Gefässe an, die sich im Grossen und Ganzen eb
falls am untern Rippenrand halten aber auch von einer Se
zur andern über den Knochen hinwegziehend sich wech
weise die Hand reichen. Die geschilderten Veränderung
der Intercostalarterien nehmen, je weiter nach abwärts, de

ehr ab. Die Iliacae communes sind ziemlich dünn, jedenlls im Vergleich zu den Arteriae Iliacae externae, die erheblich dicker erscheinen. Die Arteriae crurales sind von ittlerer Weite; ihre Wandung zeigt deutlich quergestreiftes, st gerunzeltes Aussehen ohne wesentliche Niveauunterschiede nd mit Erhaltung voller Elasticität.

Schädel verhältnissmässig dick, Diploë von mittlerer reite, allgemein blutreich. Dura mater mässig gespannt, nks mehr als rechts. Pia mater durchweg zart und glänzend, efässe mässig gefüllt, Gewebe leicht oedematös. Zu beiden eiten der grossen Längsfalte leicht milchige Trübung. eim Versuch, die Pia mater abzulösen, stösst man in der echten Grosshirnhemisphäre in der hintern Centralwindung nd von dort nach hinten auf einzelne schmälere Windungen, elche weicher und eingesunken sind. Färbung nicht esentlich abweichend. Bei der Untersuchung der Gefässe n der Basis zeigt sich in der rechten Arteria carotis ein rauröthliches, der medianen Wand fest anhaftendes Gerinnsel, elches den Eingang in die Arteria corporis callosi verchliesst und sich parietal noch eine Strecke weit central nd peripher fortsetzt. Auf dem Durchschnitt hat dasselbe albmondförmige Gestalt mit pfropfartiger Fortsetzung in en Anfangstheil der Arteria corporis callosi hinein. Der eitere Verlauf der Arteria corporis callosi vor der Ateria mmunicans anterior ist frei, diese selbst, sowie die Arteria rporis callosi weiterhin ebenfalls; ferner findet sich im Verauf der Arteria fossae Sylvii die Bahn frei bis kurz vor ihrer heilung in ihre vier Aeste. Hier sieht man einen linsenrossen, graugelblichen Körper, der eine seitliche Ausbuchung des Hauptstammes darstellt, gefüllt mit festweicher Gerinnselmasse. Diese hängt zusammen mit einer dicht vor der

Theilung beginnenden, grauröthlichen, sehr derben Gerinnse masse, die sich jetzt in alle vier Aeste eine kurze Strecke aber so vollständig fortsetzt, dass das Lumen am Anfa dieser Zweige vollständig verstopft ist. Die Gefässwandu ist an keiner der genannten Stellen verändert, das Lum weder enger noch weiter, ausgenommen jenen kleinen weis gelblichen Sack. Links sieht man den Stamm der Arter carotis frei, nur an der Abgangsstelle der Arteria commu cans posterior zeigt sich eine der Wand dicht anliegend das Lumen des Aestchens ganz verstopfende, grauröthlic Gerinnselmasse; auch hier sind die Gefässe sonst ganz fr die Arteria corporis callosi und Arteria communicans anter durchaus wegsam, ebenso die Arteria communicans posteri Bei Anlegung eines sagittalen, den lateralen Rand des Unt lappens treffenden Schnittes sieht man eine ganze Reihe weichter Stellen; die auffallendste und grösste betrifft Gyri der rechten hintern Centralwindung, die in eine gr gelbe, etwas breiige Masse aufgelöst ist; nirgends in Peripherie grössere Schwellung und Röthung, lediglich Su stanzverluste. Ausserdem sieht man durch die ganze Ma masse zerstreut eine grosse Zahl von etwas eingesunken schmutzig weissen bis graugelben, etwas undeutlich begrenz Herden; auch hier fehlt jede Spur von Blutung, fast je Schwellung und Röthung der Markmasse. Die Inselwindung durch etwas stärkere Röthung ausgezeichnet, die besond stark auf der angrenzenden rechten Schläfenwindung aus prägt ist. Hier sind auch einzelne Gefässe verstopft. Gra Substanz auf dem Durchschnittfeuchter und glänzender. der linken Seite treten in der weissen Markmasse zahlreic ähnliche, wenn auch kleinere Herde entgegen. Hier sind Inselwindungen frei: auch die Röthung fehlt, und ebenso lass

sich an den Gyri der Oberfläche keine gröberen Herde nachweisen; nur hier und da ist die Pia mater stärker adhaerent, das äusserste Gyrusgewebe auch hier schmutzig graugelb und weich. Die Ventrikel von normaler Weite, Ependym durchweg glatt; an den grossen Ganglien der Basis anscheinend keine Herderkrankungen.

Lungen normal bis auf mässige Hypostase und Oedem der untern Abschnitte.

Halsorgane frei.

Abdomen frei. Dünndarm- und Dickdarmschlingen stark ausgedehnt, colon transversum am stärksten, aber auch flexura sigmoidea stark aufgetrieben.

Milz mittelgross, von normaler Beschaffenheit.

Nieren etwas blutreicher; in der linken Niere ein kleiner, etwas prominenter, röthlich gelber Herd, der auf dem Durchschnitt als keilförmiger, etwas in die Tiefe greifender sich ausweist.

Leber etwas blutreicher. — Darm frei.

Anatomische Diagnose: Encephalomalacia quinque hebdomadum disseminata ex embolia reiterata et progrediente arteriae carotidis (et corporis callosi) dextrae et arteriae fossae Sylvii dextrae. Aneurysma sacciforme (embolicum) partis ultimae trunci arteriae fossae Sylvii dextrae. Embolia arteriae carotidis sinistrae (arteriae communicantis posterioris). Malacia gyri postcentralis dextri, centri semiovalis utriusque, gyri primi lobi temporalis dextri et gyri frontalis tertii partialis. Endocarditis sanata aortica (Synechia et retractio valvulae dextrae et sinistrae, dilatatio posterioris et sinus Valsalvae eiusdem). Atresia aortae thoracicae cum thrombose parietali in parte superiore. Endarteriitis sclerotica aortae ascendentis et arcus. Dilatatio

diffusa (aneurysma cirsoides) et hypertrophia arteriae mam
mariae internae et epigastricae inferioris utriusque et arteria
rum intercostalium. Infarctus recens renis sinistri. Cya
nosis renis et hepatis. Hypostasis et oedema pulmoni
utriusque.

Es handelt sich also bei K. um einen typischen Fal
von Obliteration der Aorta thoracica unterhalb der In
sertionsstelle des Ductus arteriosus Botalli. Der Collateral
kreislauf wurde in der gewöhnlichen, oben geschilderte
Weise gebildet und ist als ein höchst vollkommener zu be
zeichnen. Dem anatomischen Befunde entsprechend warer
intra vitam irgend welche Beschwerden seitens des
Circulationsapparates nicht vorhanden. K. war ein leiden
schaftlicher Tänzer; er konnte dem Vergnügen des Tanzes
ungestraft nachgehen. Im Jahre 1875 wurde K. Soldat und
diente fast 20 Monate bei einem Grenadierregiment. Ers
in dieser Zeit genügte der Collateralkreislauf nicht mehr den
an ihn gestellten Anforderungen. Bei Anstrengungen (Marsch
übungen) traten leicht Herzklopfen und Athemnoth ein. Die
Untersuchung* constatirte normale Herzdämpfung, deutlichen
Spitzenstoss im fünften Intercostalraum mit gleichzeitiger
Hebung des vierten, fühlbare und sichtbare Pulsation des
zweiten und dritten linken Intercostalraums, sehr energische
Pulsation der Carotiden. Der erste Herzton war durch ein
hauchendes und schlürfendes Geräusch, das am deutlichsten
an der Herzspitze zu hören war und die Pause zwischen
erstem und zweitem Herzton ausfüllte, verdeckt. Der Puls
war regelmässig und mässig voll. Aus dem Militairdienst ent
lassen fand K. nach einiger Zeit Beschäftigung bei einer

* Herr Oberstabs- und Chefarzt Dr. Lentze in Danzig hatte die Güte mir das Resultat der damaligen Untersuchung mitzutheilen.

Eisenbahn. Trotz äusserst anstrengenden Dienstes traten keine Beschwerden bei K. auf. Zuletzt war K., wie schon erwähnt, in einer Zuckerfabrik beschäftigt. Todesursache war Embolie der linken Arteria fossae Sylvii und der linken Arteria carotis und eine kurz vor dem Exitus letalis hinzugetretene Embolie der rechten Arteria communicans posterior und theilweise auch der rechten Carotis.

Zu erwähnen wäre noch, dass auch bei K., wie in vielen anderen Fällen, der Collateralkreislauf links besser ausgebildet war als rechts. Ich mache ferner auf die eigenthümliche Verbildung der Aortenklappen aufmerksam. Kriegk und Sommerbrodt haben in ihren Fällen je einen ganz ähnlichen Klappenfehler zu verzeichnen; er unterscheidet sich von dem vorliegenden nur dadurch, dass die dritte Klappe zur Herstellung des Klappenschlusses nicht in gleicher Weise hyperplastisch war. Ebenso sind in dem Falle von Barker (Med. chir. Transact. 43, p. 131 resgl. Schmidts Jahrbücher der in- u. ausländischen Medicin Jahrg. 1861.) und 4 mal in den 40 von Peakok gesammelten Fällen die Zahl der Aortenklappen als nicht vollzählig angegeben. Die Entstehung dieser Anomalie ist in dieselbe Lebensperiode und auf dieselbe Ursache zurückzuführen, welche der Veränderung der Aortenintima zu Grunde liegen.

Es bleibt schliesslich noch übrig, Einiges über die Diagnose der Stenose und Obliteration der Aorta nachzutragen. Dieselbe gründet sich vorzugsweise auf den Nachweis der collateralen Circulation. Am Rücken, wo unter normalen Verhältnissen keine Pulsation gefühlt oder gesehen wird; bemerkt man stark pulsirende, subcutan gelegene und verschiebbare, regenwurmartige Packete von

Arterien, die besonders dem Ramus descendens aus der A
teria transversa colli, der circumflexa scapulae und thoracic
dorsalis aus der Arteria subscapularis und der Arteria th
racica longa angehören. Ferner sieht oder fühlt man w
nigstens Pulsationen der Arteria mammaria interna längs d
Sternalrandes und der Arteriae intercostales im Verlaufe d
Intercostalräume. Allerdings giebt es eine ganze Anza
von Fällen, in welchen trotz der aufmerksamsten Unte
suchung nichts Derartiges entdeckt wurde. Ein ander
für die Diagnose wichtiges Moment ist das Fehlen d
Pulses in der Arteria cruralis; aber auch hier ist b
einigen sogar intra vitam diagnosticirten Fällen ausdrückli
angegeben, dass der Cruralpuls, freilich bedeutend abgeschwäc
vorhanden war. Hamernjk (l. c. p. 84) meint, dass
sich in den letztgenannten Fällen nur um eine Stenose d
Aorta im Gegensatz zur Obliteration oder um eine m
„dünne elastische“ Scheidewand zwischen Aortenbogen u
Aorta descendens handelt, sodass sich die Pulswelle aus d
Aortenbogen unmittelbar in die Aorta descendens fortpflan
In diesen Fällen sei der Puls in der Arteria cruralis au
synchron mit dem in der Arteria radialis. Freilich su
Scheele (Berliner klin. Wochenschr. 1870. Bd. 7) experim
tell den Nachweis zu führen, dass auch bei blosser Sten
der Aorta die Pulswelle in der Cruralarterie verspätet a
kommen müsse. Hamernjk hat das von ihm angegebe
differential-diagnostische Symptom benutzt, um in ein
spätern Falle die Specialdiagnose auf Stenose der Aorta
stellen. Die Section hat nachträglich die Richtigkeit sei
Diagnose bestätigt. — Als drittes diagnostisches Merk
wird ein am Thorax hörbares, dem Placentar- od
Blasebalggeräusch verglichenes Geräusch angegeb

überdauert den systolischen Herzton, „schleppt ihm etwas
h“, und ist an den Rändern des Sternum in der Höhe
zweiten Rippe am deutlichsten zu hören. Es entsteht
it am Herzen, sondern in den Arteriae mammariae in-
nae. Ein gleiches, aber weniger lautes Geräusch hört
n zuweilen zu beiden Seiten der Brustwirbelsäule in der
he des Abganges der zweiten Rippe, herrührend von den
ercostalarterien. An den genannten Arterien fühlt man
ner beim Aufsetzen des Fingers ein dem Geräusche ent-
echendes Schwirren. In dem von Scheele (l. c.) mit-
heilten Falle war auch ein diastolisches Geräusch an
len Stellen des Thorax, am lautesten auf dem Sternum in
Höhe der zweiten Rippe zu hören. Leyden führte
ses Geräusch nicht auf Insufficienz der Aortenklappen,
ndern auf die Blutbewegung in den Intercostalarterien zu-
k. In unserem Falle, bei dem das gleiche Geräusch zu
en war, wurden die Aortenklappen bei der Section schluss-
ig gefunden. In dem Scheele (Leyden)schen Falle
d Section nicht statt. — Die übrigen noch angeführten
scheinungen haben für die Diagnose einen untergeordneten
erth, so die verstärkte Pulsation der Carotiden, sichtbare
lsation der Arteriae subclaviae, Zunahme der Herzdämpfung
d Feststellung einer Erweiterung der Aorta ascendens.

Nach den angeführten Symptomen scheint die Diagnose
e leichte zu sein, doch sie scheint es eben nur. Was
nächst den nicht fühlbaren oder sehr schwachen, verspäteten
uralpuls als diagnostisches Merkmal betrifft, so hat
r untersuchende Arzt a priori keine Veranlassung sich von
iner Beschaffenheit zu überzeugen, es sei denn, dass ein
neurysma der Aorta in Frage steht. Ich mache ferner da-
uf aufmerksam, dass auch das als drittes von mir an-

geführte diagnostische Moment in der Art seines Auftret
ein höchst inconstantes ist. In einer grossen Anzahl gut
obachteter Fälle ist das in den erweiterten collateralen Gefä
bahnen entstehende Geräusch am deutlichsten nicht an
als characteristisch bezeichneten Stellen des Thorax gel
worden, sondern irgend wo anders, wo es zu einer falsc
Deutung des Geräusches verleiten musste. In unserem
ebenso in dem Sommerbrodt'schen Falle ist als sicher
zunehmen, dass das Blasebalggeräusch am Thorax zur Z
der Einstellung des Patienten in den Militairdienst nicht
hören war. Bei der Entlassung K.'s vom Militair war
Geräusch als ein systolisches am deutlichsten an
Herzspitze zu hören, 7 Jahre später ist bei K.'s Aufnah
auf die medicinische Klinik ein systolisches und dias
lisches Geräusch zu hören, am lautesten am obern T
des Brustbeinkörpers und an der Tricuspidalklap
einige Tage später sind alle Geräusche verschw
den. Das einzige Symptom, das sofort auf die Diagn
führen muss, ist die fühl- und sichtbare Pulsation
erweiterten Arterien am Rücken. Aber schon Krie
macht darauf aufmerksam, dass ein mässig stark entwickel
Panniculus adiposus dieses Symptom übersehen lassen ka
Ferner ist überhaupt nicht anzunehmen, dass dieses Sy
ptom wirklich immer so deutlich ausgeprägt ist, als es
den intra vitam diagnosticirten Fällen beschrieben wird,
wäre sonst geradezu sonderbar, dass, den Sommerbrodt'sch
Fall ausgenommen, in keinem einzigen der erst bei der
duction diagnosticirten Fälle von Stenose und Obliterat
der Aorta, Pulsation der Arterien am Rücken beobach
worden ist. Bei K. ist weder bei der Einstellung in
Militairdienst, noch bei seiner Aufnahme ins Militairlazar

noch bei der Untersuchung behufs Entlassung, noch bei der so häufig vorgenommenen, selbst Geringes und Unbedeutendes nicht übersehenden Untersuchung auf der medicinischen Klinik dieses Symptom bemerkt worden. Nur bei der Untersuchung im Militairlazareth ist von fühl- und sichtbarer Pulsation des zweiten und dritten Intercostalraums die Rede. Bei der damals enorm starken Herzaction mit Hebung des vierten Intercostalraums lag es eben nur zu nahe, auch die Pulsation im zweiten und dritten Intercostalraum auf die Herzaction zurückzuführen. Bei der einige Tage später erfolgten Untersuchung behufs Entlassung vom Militairdienst war diese Pulsation gar nicht mehr vorhanden. Ich komme daher zu dem Schlusse, dass die Nichtbeobachtung der Pulsation der erweiterten Arterien, besonders am Rücken, nur in den seltensten Fällen die Folge einer mangelhaften Untersuchung ist. In unserem Falle ist eine solche absolut ausgeschlossen. Erwägt man schliesslich, dass die Patienten mit Aortenstenose meist wegen eines secundären oder vielleicht wegen eines von jener Anomalie ganz unabhängigen Leidens die Hilfe des Arztes in Anspruch nehmen, so wird es einleuchten, weshalb eine so grosse Anzahl von Stenosen und Obliterationen der Aorta von dem unbefangen herantretenden Diagnostiker nicht erkannt wird.

Kriegk (l. c.) führt in seinem zweiten, einen Professor betreffenden Fall als bemerkenswerth an, „dass eine Anzahl seiner nächsten männlichen Angehörigen ebenso ganz plötzlich unter Symptomen gestorben sind, welche auf plötzlich eingetretene Vorgänge in der Herzgegend hindeuten; eine Section wurde jedoch bei keinem derselben vorgenommen.“ Nach Kriegk giebt Sommerbrodt (l. c.) der Vermuthung der Heredität der Stenose und Obliteration der

Aorta Raum gegenüber der Angabe seines Patienten, „da
sein Vater vor seinem Tode lange herumgesessen und herun
gelegen habe, während ein Bruder mit 17 Jahren an
grossem Herzen, die übrigen Geschwister aber in frühest
Jugend gestorben seien.“ Bei unserem Patienten ist ein
Anamnese nach dieser Richtung hin nicht erhoben worde
Durch einen Bruder desselben erhielt ich nachträglich einig
Daten, welche eine auffallende Belastung der Familie m
Herzfehlern erkennen lassen. Die Grosseltern mütterliche
seits starben beide an Apoplexie, die Mutter starb am Her
schlag, ein von mir untersuchter Bruder hat eine Insufficien
der Aortenklappen, zwei seiner Kinder im Alter von 6
und 8 Jahren haben eine Insufficienz der Mitralis; da
mir nicht möglich war, sämmtliche Geschwister unseres P
tienten zu untersuchen, erlaube ich mir über die Erblich
keit der Stenose und Obliteration der Aorta kein Urthe
und halte die Frage nach der Heredität für eine offen

Lebenslauf.

Verfasser, geboren zu Loslau O/S. am 15. October 1862, Sohn des dortigen Kaufmanns Josef Manneberg, besuchte das Gymnasium zu Ratibor, welches er im April 1879 mit dem Zeugniss der Reife verliess. Im Mai desselben Jahres wurde er bei der juristischen Facultät der Friedrich-Wilhelms-Universität zu Berlin immatriculirt, am 6. November 1879 bei der medicinischen Facultät hiesiger Universität. Am 14. December 1881 bestand er daselbst das Tentamen physicum, im Prüfungsjahre 1883/84 die medicinische Staatsprüfung und am 15. März 1884 das Examen rigorosum.

Während seiner Studienzeit besuchte Verfasser die Vorlesungen und Kliniken folgender Herren Professoren und Docenten:

Berger, Berner, Biermer, Born, Buchwald, F. Cohn, H. Cohn, Fischer, Foerster, Fritsch, Gabriel, Gottstein, Grützner, Haeser, Hasse, Heidenhain, Hirt, Kroner, Locwig, Meyer, Neisser, Neumann, Ponfick, Rosenbach.

Allen diesen Herren spricht Verfasser hiermit seinen aufrichtigen Dank aus.

Thesen.

1. Die Stenose und Obliteration der Aorta in der Gegend der Insertion des Ductus arteriosus Botalli kommt beim weiblichen Geschlecht nur scheinbar weniger häufig vor als beim männlichen.
2. Die Fütterung von Geisteskranken vermittels eines durch die Nase eingeführten weichen Gummischlauches ist nicht ohne Bedenken.
3. Lupus ist eine tuberculöse Affection.